

MOLDEADO DEL RETORNO DEL CARTÍLAGO LATERAL SUPERIOR Y SU REPERCUSIÓN EN LA DEFINICIÓN Y LONGITUD NASAL CON LA TÉCNICA DE LAS DOS TIJERAS.

MOLDING OF THE RETURN OF THE UPPER SIDE CARTILAGE AND ITS IMPACT ON THE DEFINITION AND NASAL LENGTH WITH THE TECHNIQUE OF THE TWO SCISSORS

Dao, Rosalinda¹; Neira, Natalia²

¹ Centro Poliespecialístico MEDIS, Caracas, Venezuela.

² Clínica IDB, Barquisimeto, Venezuela.

Recibido: 05 de agosto de 2017. Aceptado: 14 de septiembre de 2017

Resumen.

La complejidad en el manejo y comprensión de las válvulas nasales han motivado el interés en optimizar la forma de abordarlas y/o remodelarlas para mejorar la respiración y la estética nasal. Se estudiaron los cambios en longitud nasal dorsal y la definición cefálica de la punta entendida como el ancho distal de la bóveda media cartilaginosa. Se analizaron 111 pacientes que cumplían con los criterios de inclusión. Se realizaron controles fotográficos y mediciones milimétricas en los mismos de las variantes a analizar. El corte horizontal del retorno de los cartílagos laterales superiores genera un adelgazamiento de 5 ± 2 mm del ancho distal de la bóveda media cartilaginosa. El corte oblicuo produce un acortamiento medio de la longitud nasal dorsal de 5 ± 2 mm. El corte mixto (horizontal y oblicuo) presenta una media de adelgazamiento de 4 ± 2 del ancho distal de la bóveda media cartilaginosa y una media de acortamiento de la longitud nasal dorsal de 5 ± 3 mm. Conclusiones: los cortes realizados no presentaron alteraciones valvulares ni pinchamientos posteriores a la cirugía. La Técnica de las Dos Tijeras es una técnica confiable, precisa y reproducible. Es una herramienta útil en el arsenal de técnicas disponibles para lograr un efecto "adicional" de definición cefálica de la punta nasal con adelgazamiento de la porción medial del extremo caudal de la bóveda medial y/o disminución de la longitud del dorso nasal..

Palabras clave: Retorno de cartílagos laterales superiores; acortamiento nasal; adelgazamiento nasal; cortes horizontal, oblicuo y/o mixto.

Abstract.

The complexity in the handling and understanding of the nasal valves have motivated the interest in optimizing the way of approaching them and / or remodeling them to improve breathing and nasal aesthetics. The changes in dorsal nasal length and the cephalic definition of the tip understood as the distal width of the medial cartilaginous dome were studied. We analyzed 111 patients who met the inclusion criteria. Photographic controls and millimeter measurements were carried out in the same of the variants to be analyzed. The horizontal cut of the return of the upper lateral cartilages generates a thinning of 5 ± 2 mm of the distal width of the medial cartilaginous dome. The oblique cut produces an average shortening of the dorsal nasal length of 5 ± 2 mm. The mixed section (horizontal and oblique) presents an average of thinning of 4 ± 2 of the distal width of the medial cartilage dome and a mean shortening of the dorsal nasal length of 5 ± 3 mm. Conclusions: the cuts did not present valvular alterations or punctures after the surgery. The Two Scissors Technique is a reliable, accurate and reproducible technique. It is a useful tool in the arsenal of techniques available to achieve an "additional" effect of cephalad definition of the nasal tip with thinning of the medial portion of the caudal end of the medial vault and / or decrease in the length of the nasal dorsum.

Key words: Return of upper lateral cartilages; nasal shortening; nasal thinning; horizontal, oblique and / or mixed cuts.

Introducción

La válvula nasal fue descrita por primera vez por Mink (1903) siendo definida anatómicamente como el área de la cavidad nasal con mayor resistencia al flujo de aire, actuando como el principal determinante en la inspiración nasal. Esta se diferencia en una válvula nasal externa e interna. La válvula nasal externa es el área del vestíbulo nasal bajo el ala nasal, delimitada por el septum caudal, crura medial del cartílago alar, reborde alar y piso del vestíbulo nasal. Por otro lado, la válvula nasal interna ha sido descrita como el área delimitada superolateralmente por el borde caudal del cartílago lateral superior, medialmente por el cartílago cuadrangular, inferiormente por la apertura piriforme y posteriormente por la porción anterior del cornete inferior (Constantian & Clardy, 1996; Azizzadeh, Murphy, Johnson, & Numa, 2012).

El retorno del cartílago lateral superior y cualquier otra deformidad de su borde caudal pueden generar alteración de la resistencia nasal y cambios en el mecanismo de la válvula nasal interna que pueden comprometer su funcionamiento, así como también producir deformidad visible. De esta forma se han desarrollado técnicas quirúrgicas que permiten el abordaje y corrección quirúrgica de esta delicada área (Cottle, 1960; Hinderer, 1978).

Como lo describiera Hinderer (1978) la cirugía de la válvula nasal se realiza a través de una incisión intercartilaginosa, realizándose disección con tijera de iris curva del borde caudal del cartílago lateral superior despegando la mucosa subyacente de la superficie interna de dicho borde caudal. Cuando ambos lados del borde caudal del cartílago lateral superior han sido disecados será evaluada la deformidad y determinada la cantidad de cartílago que será eliminada. Para conservar la relación entre el borde caudal del cartílago lateral superior y borde caudal del septum, la cantidad que se remueve de cartílago lateral superior debe

ser igual a la eliminada de cartílago septal (Papel, Frodel, Holt, Larrabee, Nachlas, Park, Sykes, & Toriumi, 2016).

Algunos autores como Rohrich, Pulikkottil, Stark, Amirlak & Pezeshk (2016), describen que alteraciones menores en los CLS pueden afectar la proyección, el ancho, la forma del dorso nasal y la rotación de la punta, por lo que finalmente la decisión de conservar o modificar los CLS y la comprensión del significado clínico subsiguiente serán cruciales para obtener resultados funcionales y estéticos agradables.

Por su lado Al Ghareeb, Nagarbhai & Bakry (2013), demostraron los beneficios funcionales de la cirugía mínima invasiva de la válvula nasal, realizando resección estandarizada de 5 mm del borde caudal del cartílago lateral superior, sin embargo no describen modificaciones estéticas de los pacientes sometidos a esta cirugía. En la literatura revisada no se encontraron estudios que hayan demostrado cambios en la definición cefálica de la punta y cambios en la longitud del dorso nasal manejando el retorno de los cartílagos laterales superiores (CLS). Tampoco se encontró ninguna publicación del manejo de ésta área con la técnica de las dos tijeras (TDT) descritas por el autor, siendo una técnica innovadora en el manejo del retorno de los cartílagos laterales superiores y para lograr una definición cefálica "adicional" al trabajo de la punta nasal así como lograr cambios en la longitud del dorso nasal sin incluir la longitud nasal global que incluye la punta nasal.

Metodología

Se realizó un estudio descriptivo retrospectivo de corte longitudinal, donde se incluyeron todos los pacientes intervenidos de rinoplastia primaria en diferentes clínicas de la ciudad de Caracas, Venezuela, por el autor principal, durante el periodo comprendido de 1996 a 2016. De este universo de pacientes se estudiaron una muestra de 5 años consecutivos entre los años 2010 y 2014, encontrando 182

rinoplastias primarias, de las cuales solo 111 cumplieron con los criterios de inclusión.

Criterios de inclusión:

- Pacientes de uno u otro sexo en edades comprendidas entre ≥ 15 y ≤ 76 años con diagnóstico clínico y fotográfico de rinodefornidad.
- Pacientes sin cirugía nasal previa.
- Pacientes que aceptaron participar en la realización del estudio mediante consentimiento informado.
- Pacientes que asistieron a los controles fotográficos postoperatorios a los 6 meses

Criterio de exclusión:

- Pacientes con rinoplastia primaria que no asistieron a los controles fotográficos postoperatorios.
- Pacientes que no aceptaron, ni firmaron el consentimiento informado para participar en la investigación.
- Pacientes con rinoplastias estéticas previas, donde se desconoce la indemnidad de las estructuras nasales contempladas en esta investigación.
- Pacientes que no se realizaron fotografías pre operatorias.
- Pacientes con requerimiento de implantes en dorso nasal.
- Pacientes con fracturas nasales.

Para la recolección de datos se evaluaron los registros fotográficos pre y posoperatorios a partir del sexto mes postoperatorio. Se utilizó para el análisis el último registro fotográfico de cada paciente. Las fotografías fueron tomadas a un metro de distancia (aprox.3,28 pies) con cámara *Nikon D3 100 con AF-S DX Nikkor de 18-55 mm f/3.5-5.6 G VR* en modalidad automática y cámara ajustada a trípode.

Se realizaron mediciones de las fotografías con el programa *Adobe PhotoShop CS6* con escala de 1:100 del sistema métrico decimal, seleccionando únicamente las mediciones de las fotografías de frente y perfil derecho de antes y después de operados. Las

mediciones tomadas fueron las descritas a continuación:

Ancho distal de bóveda media cartilaginosa: área correspondiente a la *porción cefálica del domo nasal*. Medición estandarizada y definida por el autor como “una línea imaginaria que cruza de borde a borde el extremo inferior de la bóveda media cartilaginosa nasal, pasando a nivel de la válvula nasal interna y que coincide con la ranura alar de cada lado.
Longitud nasal dorsal: área correspondiente a la *longitud del dorso sin incluir la punta nasal*. Medición estandarizada y definida por el autor como “una línea imaginaria que va desde el nasión hasta el nivel de la suprapunta”.

Técnica Quirúrgica:

Se realiza un abordaje endonasal vía intercartilaginosa siguiendo la incisión de la hemitransfixión derecha previamente realizada durante la septoplastia con bisturí número 15 (respetando por lo menos 4-5 mm del ángulo valvular interno). Se procede de la misma forma del lado izquierdo contralateral. Posteriormente se coloca separador de Fomón para retraer borde alar y pinza mosquito colocada en el ángulo mucoso de unión entre la incisión intercartilaginosa y hemitransfixión para mayor y mejor exposición.

Luego se procede a disecar y despegar con tijera de Iris , la piel y tejidos blandos que recubren los cartílagos del dorso nasal de forma suprapericóndrica primero y subperióstica después, lo que facilita la exposición del retorno de los CLS , liberando y ampliando el campo quirúrgico.

Una vez realizadas las incisiones y el despegamiento del dorso se procede a aplicar la Técnica de las Dos Tijeras (DTD) para la liberación de los tejidos adyacentes al extremo distal retornado del CLS y su moldeado posterior con cortes horizontales, oblicuos o mixtos según sean los requerimientos nasales.

Si se sospecha la presencia de retorno en el CLS, se coloca la punta de la tijera de Candy o de Iris en sentido de medial a lateral desde el punto de unión de CLS y septum, disecando y divulsionando el tejido conectivo entre cartílago lateral superior y el retorno, a manera de túnel.

Con la tijera de Iris o Candy como soporte inferior y a manera de túnel evitando ruptura indeseada del retorno, se disecciona cuidadosamente con la tijera de Converse, el tejido conectivo sobre el retorno hasta que se libera el borde libre del retorno (Figura 1)

Una vez liberado el retorno, se procede al remodelado del mismo con tijeras de corte inferior lateral de de Fomón. La necesidad de cortar en una u otra dirección al plano de Frankfurt dependerá de las necesidades de la nariz (adelgazamiento y/o acortamiento). En el dibujo No. 1 se observa diagramado en azul celeste la localización y dirección del corte horizontal del retorno, en morado la

dirección y localización del corte oblicuo y en amarillo el corte mixto (corte horizontal y oblicuo al mismo tiempo). Las líneas rojas en el diagrama señalan la localización de las mediciones realizadas por el autor de longitud y de ancho nasal pre y postoperatorio.

Nótese como en los diagramas de corte (señalados en azul, amarillo y morado) se respetan la porciones laterales de unión entre los CLS y CLI junto con el tejido de sostén entre ellos.

Si se requiere solo adelgazar y definir la porción cefálica de la punta nasal se realizará un **corte horizontal** en relación al plano de Frankfurt de medial a lateral en dirección al borde superior del trago ipsilateral. (Figura 3) El corte horizontal se realiza con tijera de corte inferior lateral de Fomón. Se realiza en ambos retornos del CLS para mantener simetría y balance, preservando la hendidura entre CLS y septum nasal

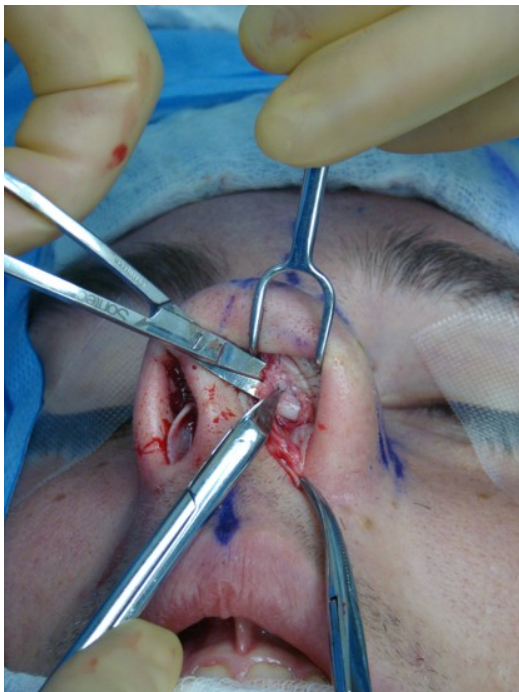

Figura 1. Técnica de las dos tijeras para liberar CLS colocación de las dos tijeras: candy abierta como soporte y converse disecando superiormente. Disección túnel de tejido conectivo y liberación extremo distal retornado del CLS.

Fuente: Los autores.

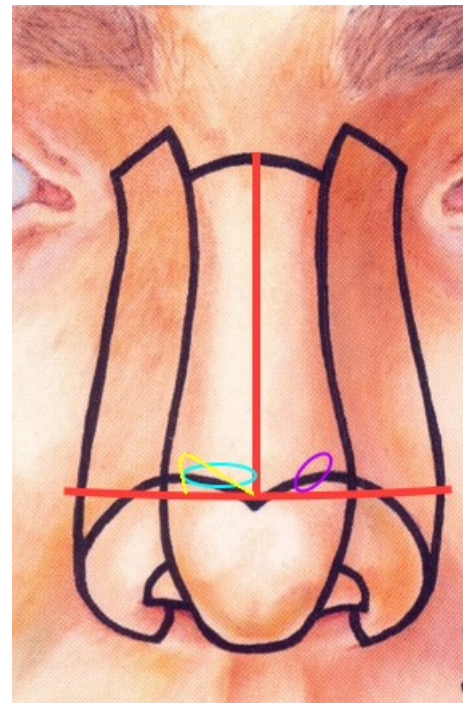


Figura 2. Marcación, localización y dirección de cortes.

Nota: Figura original de Larrabee (2006) modificada por los autores.

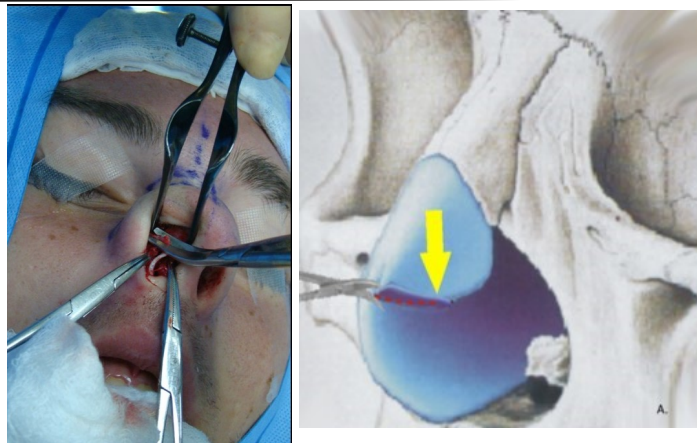


Figura 3. Técnica de las dos tijeras corte del retorno horizontal /definición cefálica del domo/definición distal bóveda media cartilaginosa

Fuente: Los autores.

En el caso de que se requiera un acortamiento de la longitud nasal del dorso además de definición cefálica “adicional” de la punta nasal (adelgazamiento del extremo caudal de la bóveda media cartilaginosa), se realizará un corte mixto, es decir; horizontal y ligeramente oblicuo al plano de Frankfurt de medial a lateral en dirección superior entre el canto externo del ojo y el borde superior del trago ipsilateral.

El corte exclusivamente oblicuo, se realiza en la porción medial y medio lateral del retorno del CLS, sin incluir la porción más lateral del mismo. El corte oblicuo representa el corte menos realizado por el autor en la revisión de casos clínicos evaluados en comparación al corte mixto que fue el más frecuentemente encontrado.

En ninguno de los cortes presentados por el autor principal, se realizan cortes en la porción lateral del retorno de los CLS porque podrían producir colapsos y pinchamientos postoperatorios indeseados. Todos los cortes realizados (horizontal, oblicuo o mixto) respetan la porción más lateral entre los cartilagos laterales superiores e inferiores así como el tejido conectivo de sostén entre ellos. En cualquiera de los cortes, en especial el corte horizontal y/o mixto, se debe siempre mantener o recrear nuevamente la porción móvil de la válvula nasal interna preservando y garantizando el funcionamiento valvular interno.

El corte oblicuo en los cartilagos laterales superiores producirá un efecto óptico de acortamiento y poco o nada de adelgazamiento. No compromete la válvula nasal interna por la localización distante del corte de acuerdo a la revisión bibliográfica de Pensler (2009).

Resultados y Discusión

De los 111 pacientes que conforman la totalidad del 100%, predominó el sexo femenino en un 75.5 % (86 pacientes) y un 22.5% (25 pacientes masculinos).

El grupo etario que con mayor frecuencia se realiza Rinoplastias Primarias se encuentra entre las edades comprendidas de 26 a 35 años que corresponde al 42.3% (47 pacientes), seguido del grupo de 0-25 años con 27.9% y en tercer lugar el grupo de 36 a 45 años con un porcentaje del 20%

En cuanto al grosor de piel más frecuente encontrada en la población mestiza venezolana de estudio tenemos a los pacientes con piel de grosor intermedio con 49.5 % (55 pacientes), seguido de piel gruesa con un 29.7% (33 pacientes) y, finalmente, los pacientes de piel delgada 20.7% (23 pacientes).

Al analizar las medidas de los pacientes en el preoperatorio, se evidenció que la media del ancho distal de bóveda media cartilaginosa fue 25 ± 4 mm, mientras que la longitud nasal dorsal tuvo una media de 35 ± 5 mm.

Del total de 111 pacientes sólo se realizaron cortes horizontales, oblicuos y mixtos en 106 pacientes (95,5%) puesto que en 5 pacientes (4,5%) no existía retorno evidente que ameritara modificaciones quirúrgicas. Los cortes mixtos, se realizaron en el 55% de los pacientes (61), seguido de cortes horizontales únicos en 27% (30) y solo cortes oblicuos en el 13.5% de los individuos (15) (Figura 4)

Cuando se realizaron solamente cortes horizontales se encontró una media de adelgazamiento de 5 ± 2 mm del ancho distal de la bóveda cartilaginosa media sin

modificaciones en la longitud nasal dorsal (Figura 5)

Cuando se realizaron únicamente cortes oblicuos se produjo un acortamiento medio de la longitud nasal dorsal de 5 ± 2 mm sin alteraciones significativas en el ancho distal de la bóveda media cartilaginosa (Figura 6)

Al realizar ambos cortes (corte mixto) se obtuvo una media de adelgazamiento de 4 ± 2 del ancho distal de la bóveda media cartilaginosa y una media de acortamiento de la longitud nasal dorsal de 5 ± 3 mm (Figuras 5 y 6)

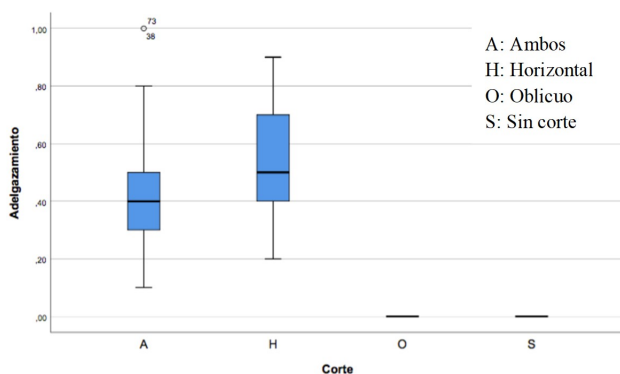


Figura 5. Grado de adelgazamiento según tipo de corte realizado en CLS de la población de pacientes sometidos a Rinoplastia Primaria en clínicas privadas durante el periodo de 1996 al 2016. Fuente: Cálculos propios.

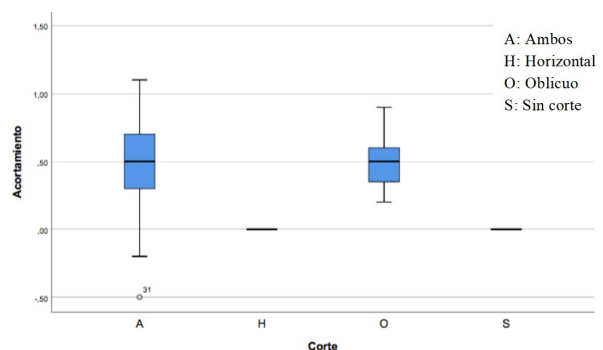


Figura 6. Grado de acortamiento según tipo de corte realizado en CLS de la población de pacientes sometidos a Rinoplastia Primaria en clínicas privadas durante el periodo de 1996 al 2016. Fuente: Cálculos propios.

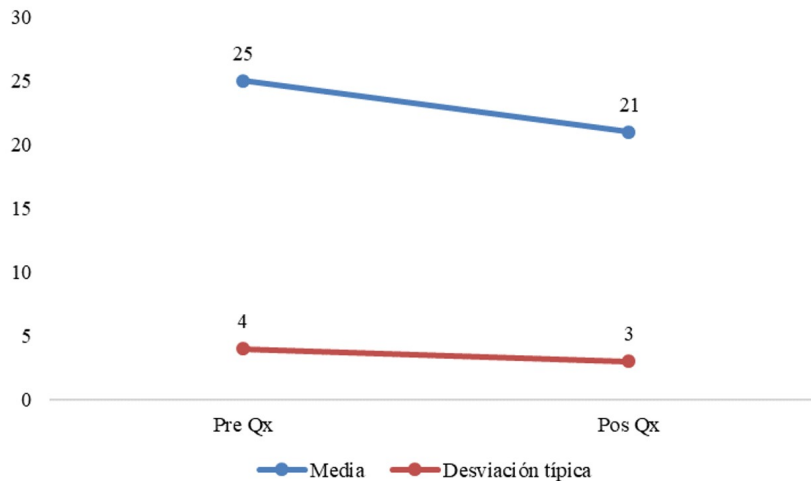


Figura 7. Comparación de medición del ancho de la porción cefálica de la punta en pre y post operatorio de la población de pacientes sometidos a Rinoplastia Primaria durante el periodo de 1996 al 2016. Fuente: Cálculos propios.

Ninguno de los cortes realizados presentaron alteraciones valvulares ni pinchamientos posterior a la cirugía ya que respetaron la integridad anatómica de la porción móvil de la válvula nasal interna y la integridad anatómica lateral entre los CLS y los CLI

La media del ancho nasal postoperatorio en los pacientes sometidos a los cortes antes mencionados fue de 21 ± 3 mm, y un promedio de disminución de anchura global de 4 mm en relación a la medición preoperatoria de 25 mm. (Figura 7)

La media de la longitud dorsal postquirúrgica de la totalidad de los pacientes fue 31 ± 4

mm, en relación a la medición preoperatoria de 35 mm sin incluir la medición de la punta nasal. (Figura 8)

Muchos autores han descrito la realización de valvuloplastia como paso fundamental durante la rinoplastia cuando ésta es realizada bajo abordaje cerrado vía intercartilaginosa (Hernández, Salas, & González, 2008; López-Ulloa, Plowes-Hernández, Ortiz-Moreno & Montes-Bracchini, 2016), sin embargo no hacen alusión a los cambios estéticos obtenidos por este paso tan importante de la rinoplastia como se describe en este artículo.

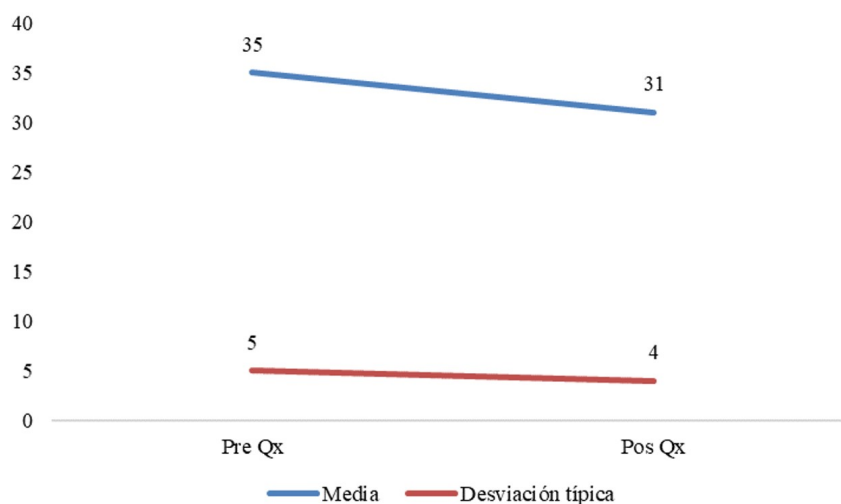


Figura 8. Comparación de medición de longitud dorsal en pre y post operatorio de la población de pacientes sometidos a Rinoplastia Primaria en clínicas privadas durante el periodo de 1996 al 2016. Fuente: Cálculos propios.

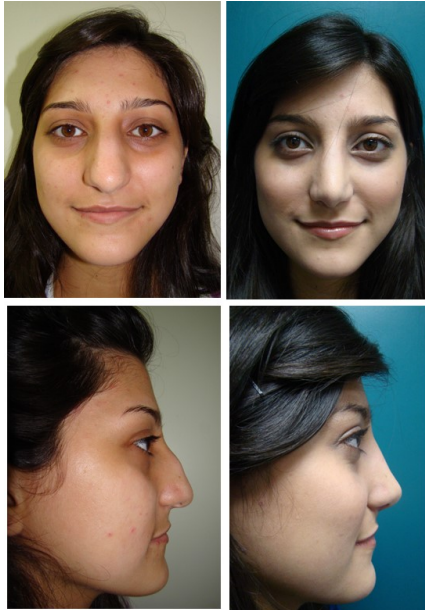

Figura 9. Paciente femenina a quien se le practica corte horizontal del retorno del cartílago lateral superior bilateral, evidenciándose estrechamiento adicional del ancho de la bóveda nasal (mayor definición cefálica de la punta) sin afectar la longitud del dorso nasal. Se observa trabajo de rotación y definición de punta nasal concomitante así como gibectomía y osteotomías laterales.

Fuente: Los autores

Por su lado, Pensler (2009) describen el adelgazamiento logrado durante la escisión de un listón de 3x6 mm de la porción lateral del CLS sin comprometer la válvula nasal interna por la localización lejana del corte a la válvula, reportando además una “sensación óptica de alargamiento nasal” con ese corte. Sin embargo, los resultados son absolutamente subjetivos por carecer de mediciones precisas del ancho y largo de las narices de los pacientes antes y después de cirugía y no mencionan las posibles alteraciones postquirúrgicas de colapso o pinchamientos laterales muy probables por la dinámica de las estructuras en esa área durante la cirugía nasal.

En el presente estudio se demuestra que al realizar un corte horizontal del retorno al plano de Frankfurt, se produce un adelgazamiento del ancho de la bóveda

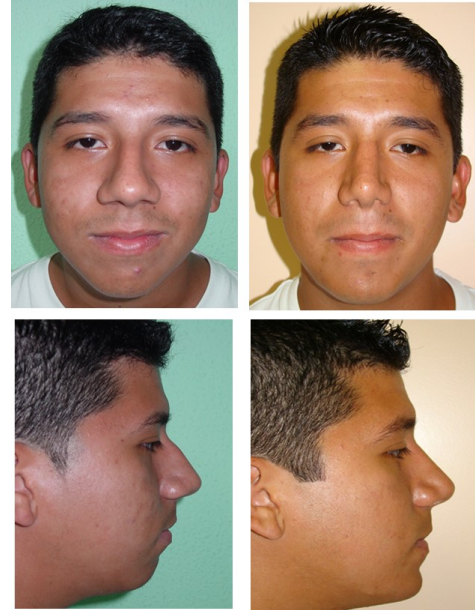

Figura 10. Paciente masculino a quien se le practica corte mixto del retorno del cartílago lateral superior, evidenciándose modificación de la longitud dorsal (acortamiento) y modificación del ancho de la porción cefálica de la punta o adelgazamiento del extremo caudal de bóveda cartilaginosa. Se observa adicionalmente trabajo de rotación y definición de la punta nasal, raspa dorsal, osteotomías laterales así como mentoplastia de aumento.

Fuente: Los autores

media cartilaginosa. Esto se explica por el efecto de menor cantidad de cartílago (doblado sobre si mismo) y por lo tanto menor volumen en el área, así como el efecto de contracción centrípeta de los tejidos escindidos que ocurre durante la fase de cicatrización, en el mismo sentido del corte, en este caso contracción de forma horizontal. Por otro lado, cuando se realiza un corte ligeramente oblicuo del retorno al plano de Frankfurt, se produce un acortamiento de la longitud nasal dorsal en sentido oblicuo. Esto también se explica, por el efecto de la cicatrización centrípeta que sucede en la misma dirección del corte (Figura 11)

La estrechez o adelgazamiento del ancho de la bóveda tanto ósea como cartilaginosa se verifica con las osteotomías laterales, pero se hace notar que la estrechez “adicional” que se logra con el manejo de los retornos

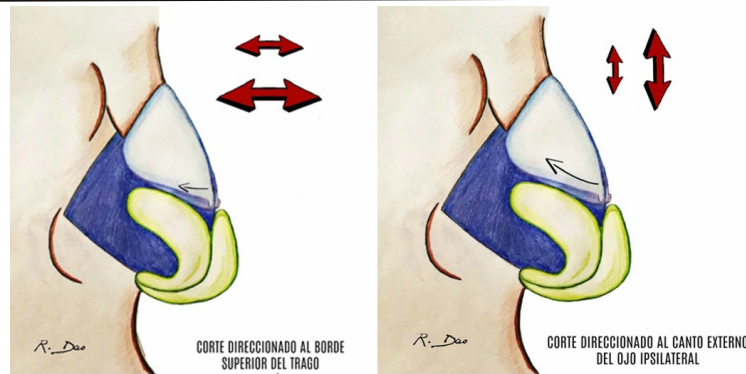


Figura 11. Mecánica de contracción tisular posterior al corte del retorno redundante horizontal/ oblicuo / mixto. Figuras donde se aprecia la dirección y contracción horizontal (adelgazando) y la dirección y contracción vertical (acortando) según la dirección del corte del retorno. Fuente: Los autores

de los CLS es muy visible aún sin realizar osteotomías

Es importante destacar que esta técnica es una herramienta quirúrgica para lograr un efecto “adicional” de estrechamiento de la bóveda cartilaginosa y/o acortamiento de la longitud del dorso nasal.

En general, las cirugías nasales se acompañan de osteotomías laterales que en definitiva son las que producen estrechez de la bóveda tanto ósea como cartilaginosa. La técnica de las dos tijeras aplicada al retorno patológico o redundante, contribuye de forma complementaria a lograr adelgazamiento “adicional” de la bóveda media cartilaginosa cuando se realizan los cortes horizontales o mixtos sobre el retorno. Así mismo, contribuye a reducir y acortar la longitud del dorso nasal cuando se realizan los cortes mixtos y ligeramente oblicuos como descritos.

El corte oblicuo puro y lateral descrito por Pensler (2009), es completamente diferente a lo planteado en este trabajo donde se respeta la indemnidad lateral del extremo caudal del CLS como puede observarse durante la colocación, dirección y posición de la tijera de corte lateral inferior de Fomón en la Figura 12 (a, b, c) donde se visualiza la posición horizontal de la tijera durante el corte horizontal realizado en un 27% de los pacientes estudiados y la posición ligeramente oblicua de la tijera durante el corte mixto realizado en un 55% y la posición completamente oblicua el corte oblicuo puro en un 13.5 % de los casos revisados (ver Figura 4). Este último corte, no incluye el corte horizontal del retorno por no existir retorno a ese nivel ni tampoco incluye la porción más lateral del extremo caudal del CLS para evitar pinchamientos y/o colapsos post quirúrgicos (Figura 12c)

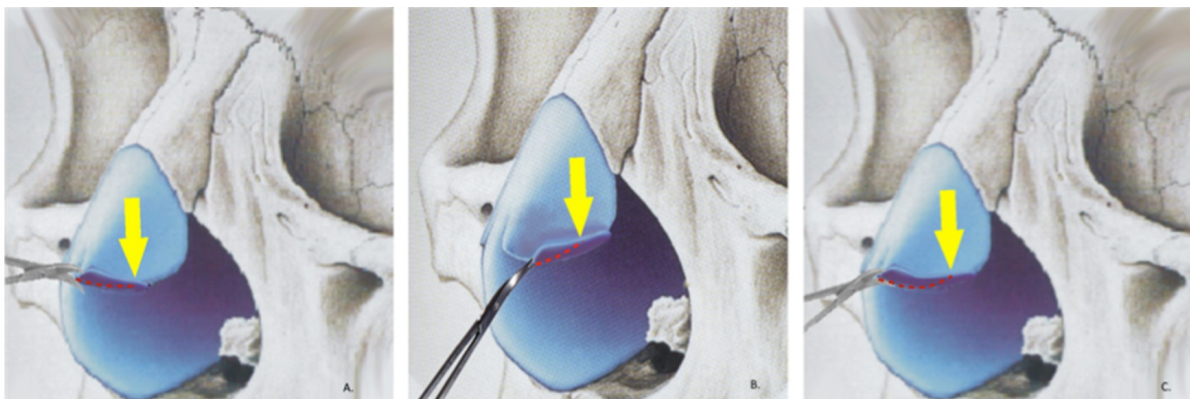


Figura 12. Variantes anatómicas del retorno. Colocación, dirección y posición de la tijera de corte lateral inferior de fomón en relación al plano de Frankfurt. Fuente original Tardy (1997) con modificaciones de los autores.

Figuras donde se aprecia la dirección y posición horizontal de la tijera en dirección al borde superior del trago (A) dirección y posición oblicua de la tijera en dirección al canto externo del ojo (B) y dirección y posición de la tijera ligeramente oblicua entre el canto externo del ojo y el borde superior del trago. Las flechas amarillas indican donde debe terminar el corte para evitar colapsos ulteriores. La línea discontinua en rojo representa el trazo del corte.

Otro aspecto importante que debe estar claro sobre la técnica de las dos tijeras es que los cortes realizados siempre respetan la porción lateral de unión de tejido conectivo entre los CLS y los CLI garantizando la estabilidad de dicha área e impidiendo la posibilidad de producir colapsos o pinchamientos laterales que podrían ser visibles y producir además problemas respiratorios. Una forma adecuada para evitar interrumpir la unión natural entre los cartílagos es (como explica el Dr. Fernando Pedroza Campos en sus enseñanzas verbales), realizar las insiciones intercartilaginosas desde la línea media hasta la porción medial nasal sin prolongar la insición más allá, evitando escindir la mitad lateral de cada lado, ya que esa zona lateral no necesita ser manipulada sobre todo en las rinoplastias primarias.

La técnica de las dos tijeras es una técnica ideal para aplicar en todos aquellos casos de narices largas en los cuales el trabajo de la punta nasal (rotación y creación de nuevos domos) no fuesen suficientes para lograr la longitud nasal deseada y que además presenten un retorno o scroll prominente, patológico, elongado o redundante responsable del aspecto bulboso y/o ancho de la porción cefálica de la punta nasal (ver Figuras 9 y 10)

Conclusiones

Hay factores que influyen en la longitud del dorso nasal y en la definición cefálica de la punta nasal como son las gibectomias óseas, cartilaginosas u osteocartilaginosas e incluso la colocación de injertos extensores desde

los CLS alargando o ensanchando, pero el elemento "retorno o scroll" del CLS juega un papel importante en la longitud nasal y/o en la definición y adelgazamiento cefálico de la punta (adelgazamiento distal de bóveda media cartilaginosa), en especial cuando este "retorno o scroll" es prominente.

Cuando el corte del retorno del CLS es direccionado desde la línea media hacia fuera de forma horizontal al plano de Frankfurt, en dirección al borde superior del trago, (corte horizontal), producirá un efecto de disminución del ancho de la bóveda media cartilaginosa. (Figura 12a) en su porción mas medial.

Cuando el corte se realiza en dirección oblicua, desde el aspecto medial del retorno y el corte llega hasta la porción medial mas lateral del retorno sin incluir la porción lateral del mismo (corte oblicuo), produce una disminución de la longitud del dorso y casi ningún cambio en la definición de la porción cefálica del domo (Figura 12b)

Cuando el corte del retorno del CLS es direccionado desde la línea media hacia fuera, de forma horizontal pero con una angulación ligeramente oblicua en relación al plano de Frankfurt, entre el canto externo del ojo y el borde superior del trago, (corte mixto), producirá un efecto de disminución de la longitud nasal dorsal y adelgazamiento del tercio inferior de la bóveda media cartilaginosa en su porción central (Figura 12c)

Las osteotomías laterales bilaterales que se practican en los pacientes son las responsables de la estrechez lateral o disminución del ancho de la bóveda nasal tanto ósea como cartilaginosa. Sin embargo, en este trabajo de revisión de 20 años de experiencia del autor principal se demuestra que el corte del retorno de forma horizontal y/o mixta produce una estrechez o disminución "adicional" de la bóveda media cartilaginosa en su parte medial y central. Se concluye que el corte del retorno de los CLS produce adelgazamiento y/o estrechez

“adicional” y mayor definición cefálica de la punta nasal así como acortamiento “adicional” de la longitud dorsal nasal dependiendo de la dirección del corte efectuado sobre el mismo, bien sea horizontal, oblicuo o mixto.

Se obtuvieron resultados consistentes, reproducibles y similares en todas las rinoplastias primarias indistintamente del grosor de la piel, sexo y/o grupo etario a quienes se les practicaran cortes horizontales, oblicuos y/o mixtos a nivel de los CLS de forma bilateral y con abordajes inter cartilagosos. No se tomaron en cuenta en las mediciones del estudio, las modificaciones realizadas en la punta nasal de dichos pacientes ni los cambios realizados en el dorso nasal (como gibectomias u osteotomías).

Ningún paciente presentó disfunción valvular posterior a la aplicación de la Técnica de las Dos Tijeras porque preserva la hendidura natural correspondiente a la porción móvil de la válvula nasal interna y mantiene la unión cartilaginosa entre el septum alto y los CLS medialmente y en cada lado de las fosas nasales durante los cortes horizontales o mixtos. Así mismo, ningún paciente presentó colapsos ni pinchamientos en el área lateral de unión entre los CLS y los CLI porque fue quirúrgicamente respetada y no escindida durante los cortes oblicuos o mixtos.

El manejo de la válvula nasal interna y el manejo del retorno con la TDTD o Técnica de las Dos tijeras de Dao; permite optimizar el tiempo quirúrgico y minimizar el riesgo de cortar o romper inadvertidamente el extremo distal de los CLS o el extremo cefálico de los alares durante la disección de los mismos, constituyendo una herramienta adicional en el arsenal de técnicas quirúrgicas para moldear, embellecer y mantener la funcionalidad nasal así como otra alternativa de técnica quirúrgica para lograr definición cefálica de la punta y acortamiento dorsal “adicional” en especial en narices largas y bóvedas mediales cartilagosas anchas .

Se obtuvieron resultados consistentes, reproducibles y similares en todas las rinoplastias primarias indistintamente del grosor de la piel, sexo y/o grupo etario a quienes se les practicaran cortes horizontales, oblicuos y/o mixtos a nivel de los CLS de forma bilateral y con abordajes inter cartilagosos. No se tomaron en cuenta en las mediciones del estudio, las modificaciones realizadas en la punta nasal de dichos pacientes ni los cambios realizados en el dorso nasal (como gibectomias u osteotomías).

Ningún paciente presentó disfunción valvular posterior a la aplicación de la Técnica de las Dos Tijeras porque preserva la hendidura natural correspondiente a la porción móvil de la válvula nasal interna y mantiene la unión cartilaginosa entre el septum alto y los CLS medialmente y en cada lado de las fosas nasales durante los cortes horizontales o mixtos. Así mismo, ningún paciente presentó colapsos ni pinchamientos en el área lateral de unión entre los CLS y los CLI porque fue quirúrgicamente respetada y no escindida durante los cortes oblicuos o mixtos.

El manejo de la válvula nasal interna y el manejo del retorno con la TDTD o Técnica de las Dos tijeras de Dao; permite optimizar el tiempo quirúrgico y minimizar el riesgo de cortar o romper inadvertidamente el extremo distal de los CLS o el extremo cefálico de los alares durante la disección de los mismos, constituyendo una herramienta adicional en el arsenal de técnicas quirúrgicas para moldear, embellecer y mantener la funcionalidad nasal así como otra alternativa de técnica quirúrgica para lograr definición cefálica de la punta y acortamiento dorsal “adicional” en especial en narices largas y bóvedas mediales cartilagosas anchas

Referencias

Al Ghareeb, A., Nagarbhaj, J. & Bakry, M. (2013) Nasal Valve Surgery: How I Do It? *International Journal of Otolaryngology and Head & Neck Surgery*, 2(1), 1-4.

- Azizzadeh, B., Murphy, M., Johnson, C. & Numa, W. (2012). *Técnicas avanzadas en rinoplastia*. México D.F.: Elsevier.
- Constantian, M. & Clardy, R. (1996). The relative importance of septal and nasal valvular surgery in correcting airway obstruction in primary and secondary rhinoplasty. *Plast Reconstr Surg*, 98(1), 38–54.
- Cottle, M. (1960). Concepts of nasal physiology as related to corrective nasal surgery. *Arch. Otolaryngol*, 72(1), 11-20.
- Hernández, E., Salas, J. & González, R. (2008). Rinoseptoplastia para mesorinos y platirinos. *An Orl Mex*, 53(1), 17-22
- Hinderer, K. (1978). *Fundamentos de Anatomía y Cirugía de la Nariz* (3a. Ed.). Birmingham, Alabama. USA: Aesculapius Publishing Company.
- Larrabee, W. (2006). *Anatomía quirúrgica de la cara* (2a. Ed.). México D.F.: Amolca
- López-Ulloa, F., Plowes-Hernández, O., Ortiz-Moreno, C. & Montes-Bracchini, J. (2016). Abordaje integral de Fausto López Infante para cirugía endonasal. *An Orl Mex*, 61(4), 271-279.
- Mink, P. (1903). Le nez comme voie respiratoire. *Presse Otolaryngol Belg*, 5, 482–496.
- Papel, I., Frodel, J., Holt, G., Larrabee, W., Nachlas, N., Park, S., Sykes, J. & Toriumi, D. (2016). *Facial Plastic and Reconstructive Surgery* (4a Ed). New York: Thieme Medical Publishers.
- Pensler, J. (2009). The role of the upper lateral cartilages in aesthetic rhinoplasty. *Aesthetic Surgery Journal*, 29(4), 290-294.
- Rohrich, R., Pulikkottil, B., Stark, R., Amirlak, B. & Pezeshk, R. (2016). The Importance of the Upper Lateral Cartilage in Rhinoplasty. *Plastic and reconstructive surgery*, 137(2), 476-483.
- Tardy M. (1997). *Rhinoplasty: The Art and Science*. Philadelphia: Saunders.